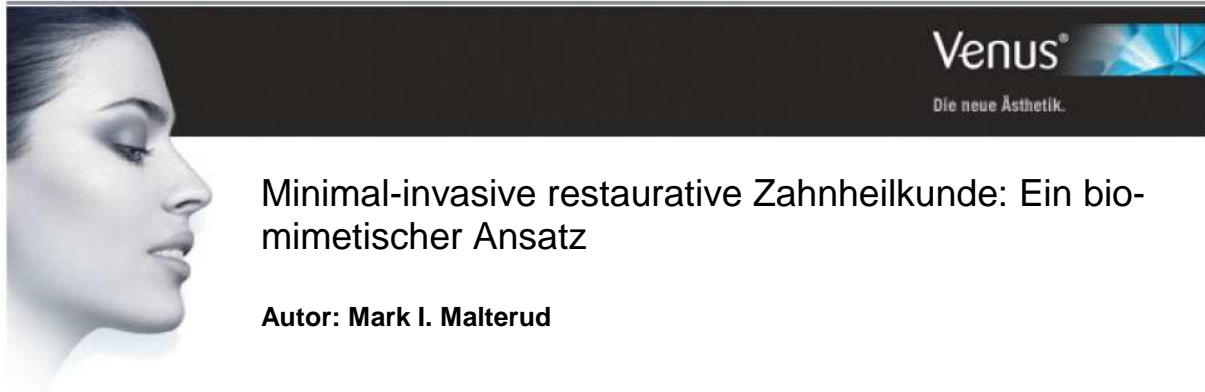



## Minimal-invasive restaurative Zahnheilkunde: Ein biomimetischer Ansatz

**Autor: Mark I. Malterud**

*[Erstveröffentlichung: Pract Proced Aesthet Dent 2006;18(7):409-414]*

**Für die Versorgung eines individuellen Patientenfalles sollte der Zahnarzt ein möglichst wenig invasives Verfahren anwenden. Höchste klinische Priorität genießt dabei die Erhaltung gesunder Zahnschubstanz. Biomimetik ist ein Grundsatz, dem sich die Praxis des Autors verpflichtet fühlt. Sie wird allgemein beschrieben als die Imitation des natürlichen Erscheinungsbildes. Dies lässt sich mit modernen Komposit-Materialien und Adhäsivtechniken in vielen Fällen erreichen. Sie bieten klinische Vorteile und unterstützen eine biomimetische Behandlungsphilosophie. Dieser Artikel beschreibt einen minimal-invasiven Behandlungsansatz zur Versorgung kariöser Zahnhals-Läsionen. Sie entstanden auf Grund unzureichender Mundhygiene, erschwert durch das Vorhandensein kieferorthopädischer Brackets.**

### Lernziele

Der Artikel erörtert minimal-invasive Verfahren zur Behandlung und Versorgung von Zähnen, die Defekte in Form kavittierter kariöser Läsionen aufweisen. Nach der Lektüre dieses Artikels sollte der Leser:

- mit einer Reihe der verschiedenen verfügbaren Behandlungsmöglichkeiten vertraut werden und wissen, wie invasiv sie jeweils sind.
- die Bedeutung der Erhaltung eines Maximums an natürlicher Zahnschubstanz und die daraus erwachsenden Vorteile für die weitere Behandlung ermessen können.

**Schlagworte:** Biomimetik, minimal-invasiv, Komposit, natürlich, Frontzahn, Mikrohybrid, Demineralisation.

Die Prävention gilt bei Zahnärzten im Allgemeinen als die substanzschonendste und preiswerteste Methode, um die Zähne der Patienten langfristig zu erhalten. [1,2] Prävention ist einer der Eckpfeiler der modernen Zahnheilkunde geworden, aber trotz der Motivation und Aufklärung durch ein kompetentes Team werden Zahnärzte mit Patienten konfrontiert, deren Mitarbeit zu wünschen übrig lässt. In vielen Fällen wird die häusliche Mundhygiene – insbesondere im Verlauf von Therapien mit festsitzenden kieferorthopädischen Behandlungsmitteln – vernachlässigt, so dass die Zähne mit invasiven Verfahren restauriert werden müssen.

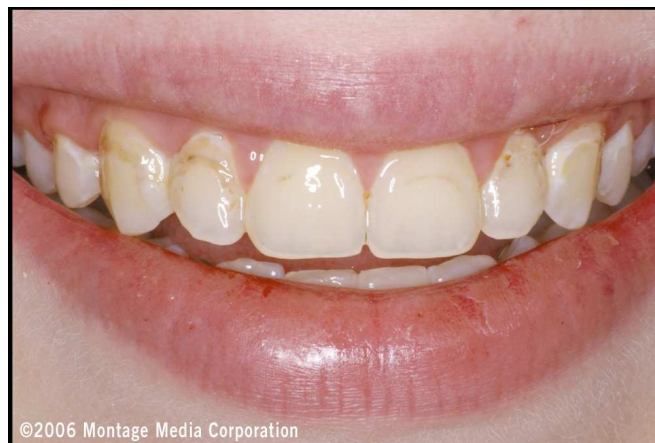Das Ausmaß des entstandenen Schadens zeigt sich häufig in Form äußerer Verfärbungen (d.h., oberflächliche Schmelzflecken), aber auch als kavittierte kariöse Läsionen. [3] Solche Läsionen, die durch die Ansammlung von Belägen und Bakterien entstanden sind [4,5] können mit unterschiedlich invasiven Verfahren behandelt werden. In Abhängigkeit vom Entstehungsmechanismus und der Größe der Läsion kann die Therapie aus Prophylaxemaßnahmen, Pulverstrahlbehandlung, Bleichen, Adhäsivtechnik, prothetischer Versorgung oder einer Kombination daraus bestehen. Die nachfolgend beschriebenen Behandlungstechniken sind weniger als verbindliche Handlungsanweisung für die Therapie von kariösen Läsionen gedacht, die im Verlauf kieferorthopädischer Therapien auftreten, sondern

vielmehr Zugang zu den Erfahrungen eines Zahnarztes bei der Erfüllung des spezifischen Versorgungsbedarfs des Patienten mit Hilfe minimal-invasiver Behandlung ermöglichen.

Minimal-invasive Behandlungsformen sind Verfahren zur Wiederherstellung von Form, Funktion und Ästhetik, bei denen möglichst wenig gesunde Zahnschubstanz entfernt wird [6-8]. Mit den Patienten altern auch ihre Restaurationen. Eines Tages werden Restaurationen versagen und die entsprechenden Zähne müssen neu versorgt werden. [9-10] Glücklicherweise werden Materialien und Techniken zur Restauration stetig weiterentwickelt. Wurde die ursprüngliche Restauration mit Hilfe minimal-invasiver Methoden erstellt, werden zu dem Zeitpunkt, an dem gegebenenfalls eine neue Restauration erforderlich wird, größere Zahnanteile als Arbeitsgrundlage zur Verfügung stehen. Ein entsprechender Fall wird im Folgenden vorgestellt.

### Fallvorstellung

Nach Abschluss der kieferorthopädischen Behandlung stellte sich ein 15-jähriges Mädchen zur Beurteilung und Behandlung der demineralisierten Bereiche auf fast allen ihrer Zähne vor (Abbildung 1). Hauptbeschwerde der Patientin war das unschöne Erscheinungsbild, das durch die Läsionen um den Rand und unterhalb der kieferorthopädischen Brackets entstand, die sie getragen hatte. Nach einer eingehenden klinischen Untersuchung und der Anfertigung von Röntgenaufnahmen wurde ein Behandlungsplan erstellt. Es sollte ein minimal-invasiver Ansatz verfolgt werden. Der Zahnarzt verordnete zunächst die Anwendung einer remineralisierenden Zahncreme, um die demineralisierte Schmelzoberfläche wieder herzustellen. [11] Sollte diese Maßnahme nicht ausreichen, um das gewünschte Ergebnis zu erzielen, würden ergänzende, minimal-invasive Maßnahmen ergriffen.

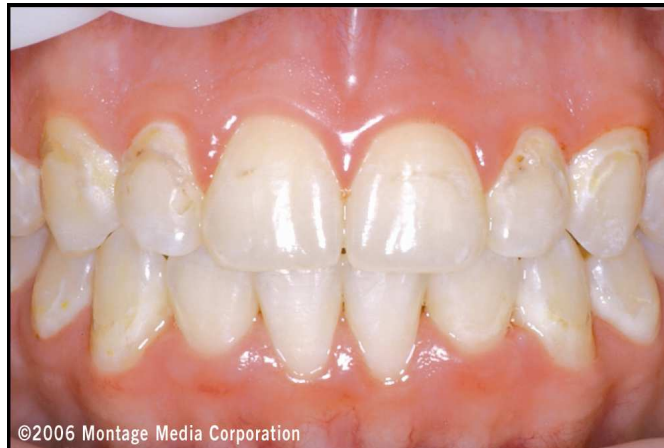

**Abb. 1: Ansicht des Lächelns vor der Behandlung. Zu erkennen sind eine ganze Reihe von Zähnen mit Demineralisationen, Spuren von kieferorthopädischen Brackets und erkranktes Zahnfleisch.**

### Das initiale Mundhygiene-Verfahrensschema

Während einer nachfolgenden Prophylaxesitzung wurde die Patientin erneut Anleitung zur Anwendung von Zahnbürste und Zahnseide. Als Teil des Mundhygiene-Verfahrensschemas wurde die Patientin außerdem angewiesen, eine remineralisierende Zahncreme (MI-Paste, GC America) zu verwenden. Mit der Bereitstellung von aktivem Kalzium und Phosphat sollten durch Demineralisation entstandene Schäden behoben und der Notwendigkeit für zukünftige Restaurationen vorgebeugt werden. Bei späteren Kontrollterminen zeigte sich, dass viele dieser demineralisierten Flächen an Zahnfleischbereiche angrenzen, die kaum auf die häuslichen Pflegemaßnahmen der Patientin ansprachen.

Daraufhin wurde die Entscheidung getroffen, die poröse, dekalzifizierte Zahnschubstanz zu restaurieren und eine glattere Zahnoberfläche zu erzeugen, die eine geringere Plaqueretention aufweisen würde und leichter zu reinigen wäre. Am Zahnfleischrand trat Sulkusflüssigkeit aus. Es gab eine Reihe von Möglichkeiten, diese Problematik zu beherrschen, ohne damit den Verbund mit der Zahnschubstanz zu beeinträchtigen. Da eine Reihe von Läsionen bereits kavitiert waren und damit die Möglichkeit einer Remineralisation ausschied, hatte sich der Autor dafür entschieden, die kavitierten Läsionen an den Zähnen 13 bis 23 und am Zahn 43 mit minimal-invasiven Restaurationen zu versorgen (Abbildung 2).



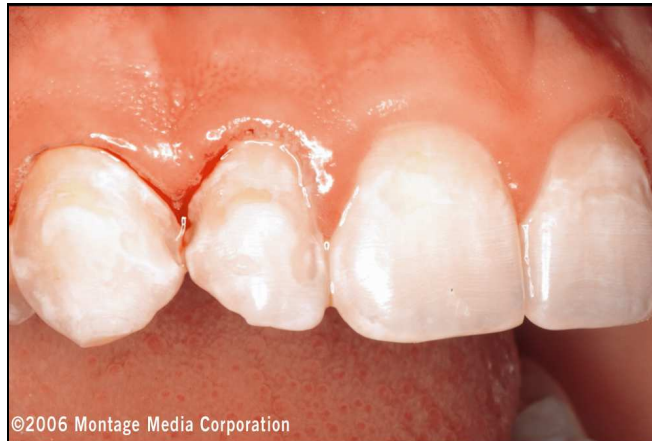**Abb. 2: Persistierende Gewebsschwellung und -rötung der Gingiva an den Oberkieferfrontzähnen nach 2 Monaten mit verbesserter häuslicher Mundhygiene und Verwendung von remineralisierender Zahncreme für die demineralisierten Bereiche.**

### **Minimalinvasive restaurative Versorgung**

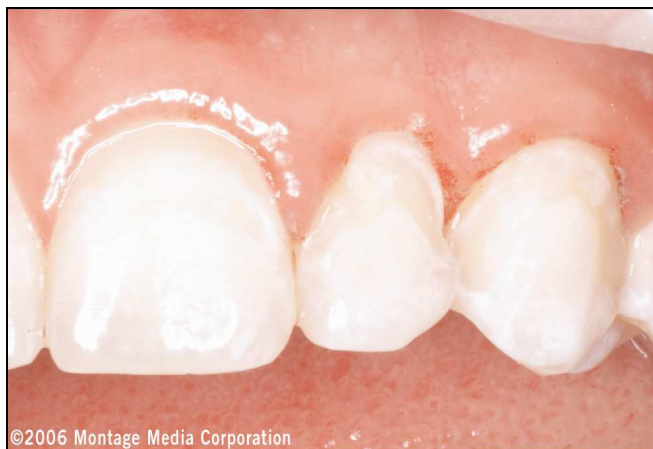Die nächste Maßnahme im Rahmen der minimal-invasiven Behandlungsphilosophie war die Anwendung eines Pulverstrahlgerätes zur Präparation. [6] Dieses Verfahren wurde ausgewählt, um die kariös veränderte Zahnschubstanz und den demineralisierten Schmelz selektiv zu entfernen und gleichzeitig eine für die nachfolgende Schaffung eines Adhäsivverbundes förderliche Oberflächenstruktur zu erzeugen. [12,13] An den wenigen Stellen mit subgingivaler Ausdehnung der Läsion erfolgte eine Gingiva-Retraktion.

Bei der vom Autor verwendeten Präparationstechnik wird der Pulverstrahl aus Aluminiumoxidpartikeln in einem konzentrischen Wasserstrahl geführt. Daraus ergeben sich zwei Vorteile: Einerseits werden die feuchten Pulverpartikel mit abgesaugt und so die Aspiration minimiert. Außerdem kann auf diese Weise mit dem Pulverstrahl kariös erweichte Zahnschubstanz wirkungsvoller abgetragen werden. In der Pulverstrahltechnik erfahrene Anwender wissen, dass der Partikelstrom auf den Zahn und weg vom Zahnfleisch gerichtet werden muss, um die Gingiva vor Verletzungen und eindringenden Partikeln zu bewahren. Um die Entfernung der gesamten Karies sicherzustellen, wurden eine spitze Sonde und ein sehr scharfer Mini-Löfflexkavator eingesetzt und die an den meisten zahnmedizinischen Fakultäten gelehrte Kontrolle an Hand taktiler Merkmale genutzt. Wie aus der Darstellung der abgeschlossenen Präparationen (Abbildungen 3 bis 5) zu erkennen ist, folgte die Kavitätengestaltung keinen konventionellen Formvorschriften.

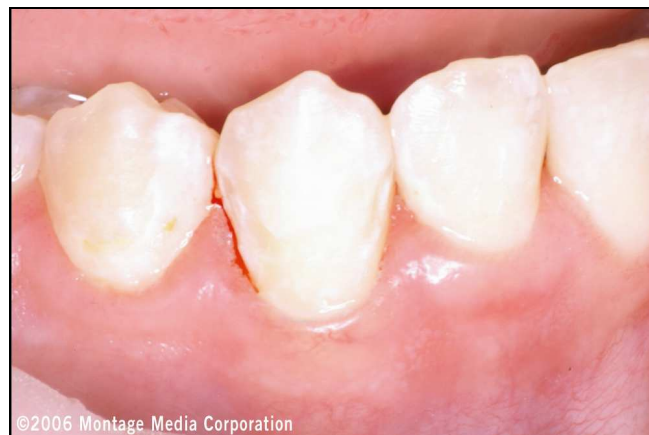Die Trockenlegung der Läsionen war für den Erfolg der nachfolgend angewendeten Adhäsivtechnik entscheidend. Viele der demineralisierten Bereiche der Zähne grenzten an Zahnfleischränder an, die zum Zeitpunkt der Präparation nicht sehr gesund waren. Unter diesen Umständen wäre das Anlegen von Kofferdam aufwändiger gewesen, als die Durchführung einer Trockenlegung der einzelnen Zähne, die mit vorgeformten Folienstreifen (Contour-Strip, Ivoclar Vivadent) erreicht werden konnte. Sie erhalten ihre dreidimensionale Form, um den Zahn zu umschließen, indem sie zwischen Daumen und Zeigefinger gerollt werden. Mit dem konischen Ende eines konisch geformten Instrumenteneinsatzes wurde dann das gingivale Ende aufgeweitet. Dieses Verfahren führt nicht nur zu einer zervikalen Abdichtung, sie hilft auch bei der Herstellung eines optimierten Emergenzprofils. Dieses Vorgehen war zielführender als die Verwendung einer Kofferdamklammer Nr. 212, die auf dem jeweils zu restaurierenden Zahn platziert wird, dabei aber deutlich stärkere Gewebsverletzungen verursacht. Demgegenüber dichtet der Folienstreifen das Arbeitsfeld vollständig ab, während er gleichzeitig dabei hilft, das Emergenzprofil so auszuformen, das mit der Sonde nach der Fertigstellung im Allgemeinen kein Übergang mehr tastbar ist. Es resultiert eine Komposit-Oberfläche mit maximaler Glätte. Das Komposit-Material wird im Kontakt mit dem Folienstreifen lichtpolymerisiert und bedarf bei korrekter Positionierung des Streifens keiner Ausarbeitung. Würde der subgingivale Bereich sichtbar, ließe sich erkennen, dass während der Ausformung des Folienstreifens gingival eine Wölbung entstanden ist. Damit wird die Schmelz-Zementgrenze nachempfunden und so angelegt, dass sie die umgebenden Gewebe stützt und schützt – wie die ursprüngliche Schmelz-Zementgrenze.



**Abb. 3:** Präparationen mit Pulverstrahlgerät an den Zähnen 13 bis 21. Blutungen des entzündeten Zahnfleisches sind erkennbar. Die Läsionen an den Zähnen 13 und 12 erstrecken sich in den Interdentalraum.

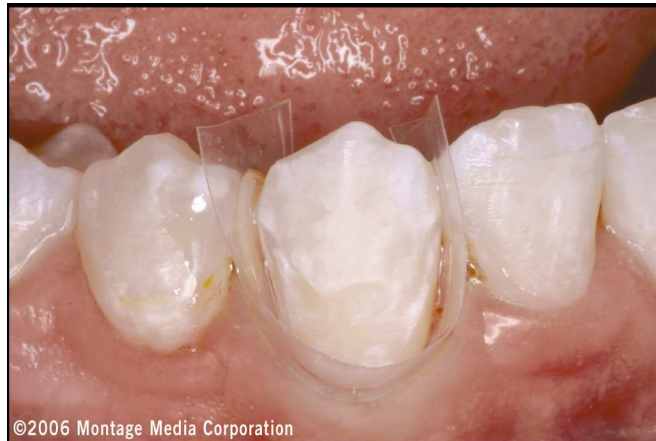

**Abb. 4:** Pulverstrahlpräparationen an den Zähnen 21 bis 23 mit geringeren Gewebsblutungen. An den Zähnen 22 und 23 ist die proximale Ausdehnung der Präparationen erkennbar.

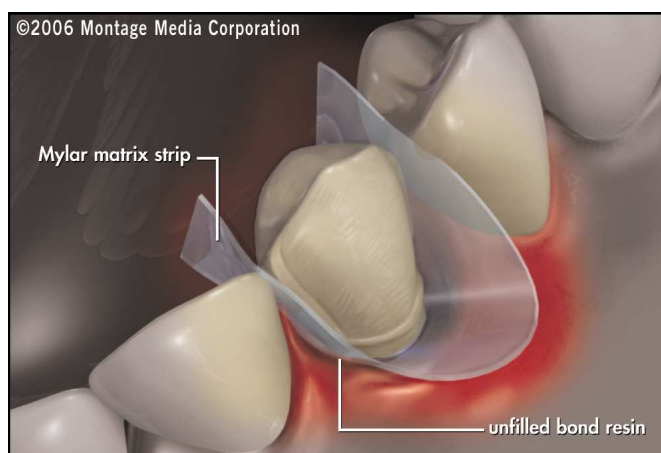


**Abb. 5:** Die Ausdehnung der Präparation an Zahn 43 bis subgingival ist erkennbar. Sie lässt eine Trockenlegung für die Restauration erforderlich werden.

Die subgingivale Platzierung der Restaurationsränder und die selektive Konturierung des Folienstreifens führten zu einer Oberfläche, die die Zahnfleischgesundheit langfristig unterstützt (Abbildung 6). Der gingivale Anteil des Komposits, der im Kontakt mit dem Folienstreifen ausgehärtet wurde, erhielt eine außerordentlich glatte Oberfläche ohne Sauerstoff-Inhibitionsschicht. Eine Politur dieses Bereichs erübrigt sich deshalb. Die vorgeformten Folienstreifen wurden zugeschnitten, um die labialen und approximalen Flächen der Zähne platziert und in ihrer Position mit einem ungefüllten Bondingkunststoff fixiert (Heliobond/Applikationskanülen, Ivoclar Vivadent). Er wurde zur Stabilisierung auch auf die den Zahnfleisch zugewandte Seite der Streifen appliziert (Abbildung 7).



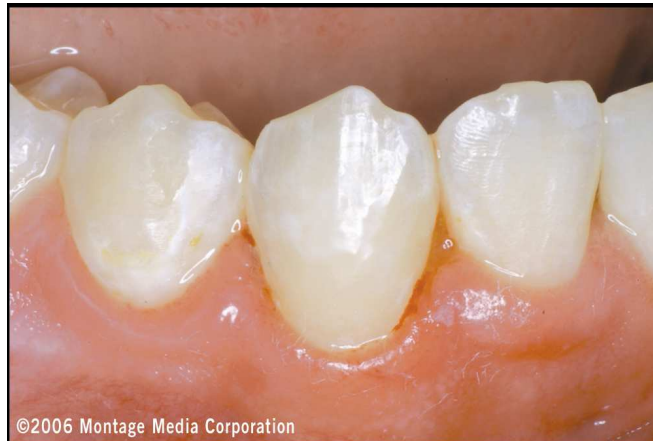**Abb. 6: Individuelle Trockenlegung von Zahn 43 mit einem konfektionierten Folienstreifen. Er ist mit Hilfe von ungefülltem Bondingkunststoff gegen Zahn und Gingivalsaum fixiert.**



**Abb. 7: Darstellung des subgingival sicher positionierten und mit ungefülltem Bondingkunststoff fixierten Folienmatrizenstreifens.**

Nachdem die Formmatrize angelegt war, konnte die Adhäsivtechnik angewendet werden. Die präparierte Oberfläche wurde 15 Sekunden lang mit 37%iger Phosphorsäure angeätzt [13], dann 20 Sekunden lang abgespült und im Luftstrom sanft getrocknet. Das Ätzmittel wurde zunächst auf den Schmelz aufgetragen und dann auf das Dentin verteilt, so dass eine deutlich kürzere Einwirkungszeit auf dem Dentin resultierte. Die Spülungszeit sorgt für eine saubere und neutralisierte Oberfläche. Eine Einwirkzeit des Adhäsivs (PQ1, Ultradent) von 30 Sekunden stellt eine adäquat ausgebildete Hybridzone sicher. Dadurch wird ein intensives Eindringen des Kunststoffes möglich. Durch die Matrize wird der Arbeitsbereich genau dort begrenzt, wo die späteren Restaurationsgrenzen liegen sollen. Auf diese Weise wird die präparierte und angeätzte Zahnschubstanz vollständig mit Haftvermittler beschichtet. Dieses Adhäsiv imprägniert das Dentin gründlich und ermöglicht dem Komposit, in den Zahn einzudringen. Außerdem werden überschüssige intertubuläre Flüssigkeiten entfernt und die Hybridzone erzeugt. Nach Verblasen des Adhäsivs mit einem kontinuierlichen trockenen Luftstrom wurde die gesamte Adhäsiv-Oberfläche für 30 Sekunden lichtpolymerisiert. Das geeignete dentinfarbige Komposit-Material (A1, Venus, Heraeus Kulzer) wurde in die tieferen Dentinbereiche der Präparationen eingebracht und ausgehärtet.

Zur Vervollständigung der Außenform der Restauration und Erzeugung einer oberflächlichen Transluzenzwirkung wurde die Deckschicht aus schmelzfarbigem Komposit-Material (T1, Venus, Heraeus Kulzer) aufgetragen. Jeder Zahn, der in dieser Einzel-Behandlungssitzung eine direkte Komposit-Versorgung erhielt, wurde separat trockengelegt und entsprechend den geschilderten Arbeitsschritten restauriert. Das Anlegen der Folienstreifen an jedem einzelnen Zahn wurde ebenso in einem gemeinsamen Arbeitsschritt zusammengefasst, wie die spätere Entfernung.

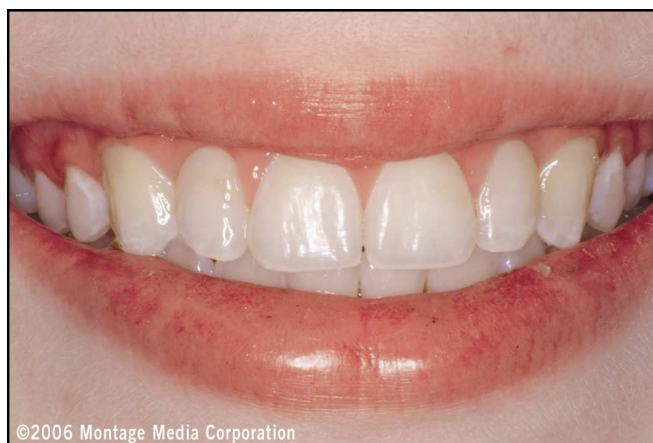

**Abb. 8: Ansicht des Zahnes 43 unmittelbar nach Fertigstellung der Restauration und Abnehmen der Matrize mit minimalem Gewebstrauma und lebensechter Anpassung von Emergenzprofil, Zahnform und Farbe.**

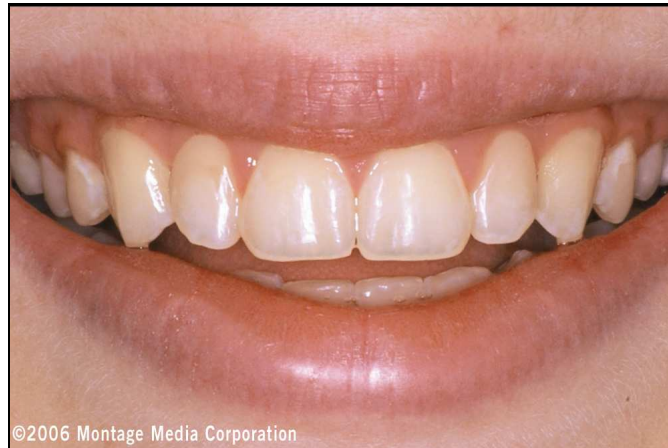Nach dem vollständigen Aufbau der Außenform mit Komposit und der intensiven Lichtpolymerisation wurde die Folienmatrize entfernt. Es folgten abschließende Formgebung, Strukturierung der Oberfläche und Politur, um das Erscheinungsbild der Restaurationen an das der nicht präparierten Zähne anzupassen (Abbildung 8). Wegen der materialimmanenten guten Polierbarkeit des ausgewählten Mikrohybrid-Komposits konnten diese Restaurationen im Wesentlichen mit zwei Instrumenten ausgearbeitet und poliert werden. Ein flammenförmiger Hartmetallfinierer mit 30 Schneiden wurde eingesetzt, um die Konturen auszuarbeiten und die Oberfläche zu strukturieren. Die abschließende Politur erfolgte mit einem spitzen Gummipolierer (Astropol, Ivoclar Vivadent). Durch die Formgebung mit den Folienstreifenmatrizen ist eine subgingivale Politur nicht generell erforderlich und die Spitzen und Kelche sind sehr wirkungsvoll. Die Astropol-Kelche (Ivoclar Vivadent) haben einen dünnen Rand, der es bei Bedarf ermöglicht, sie an den Zahn anzupressen. Die umgekehrte Kegelform lässt eine subgingivale Politur zu. Der Oberflächenglanz wurde mit einer Polierschwabbel entsprechend dem Glanz der vorrestaurierten vestibulären Flächen erzeugt.

### **Nachsorge und Pflege**

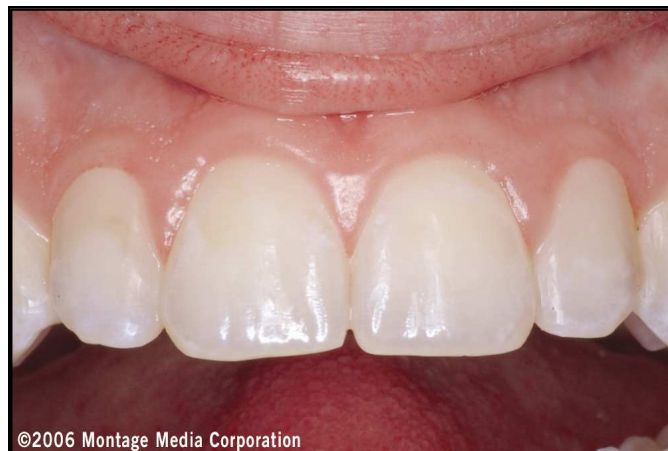In Kontrollterminen nach einer und zwei Wochen zeigte sich ein ausgezeichnetes Ansprechen des Zahnfleisches auf die polierten Restaurationen (Abbildungen 9 bis 12). Bei gewissenhafter häuslicher Pflege sollten diese mit minimal-invasiven Vorgehensweisen hergestellten Restaurationen der Patientin über viele Jahre hinweg Freude bereiten. Bei jedem Zahn wurden Form, Funktion und Ästhetik erfolgreich wiederhergestellt. Sollte sich die Patientin zu einem späteren Zeitpunkt dafür entscheiden, zusätzliche ästhetische Verbesserungen anzustreben, könnten vollkeramische Veneers in Betracht gezogen werden, sofern die Gingiva voll entwickelt ist und die häusliche Pflege konsequent fortgesetzt wird.



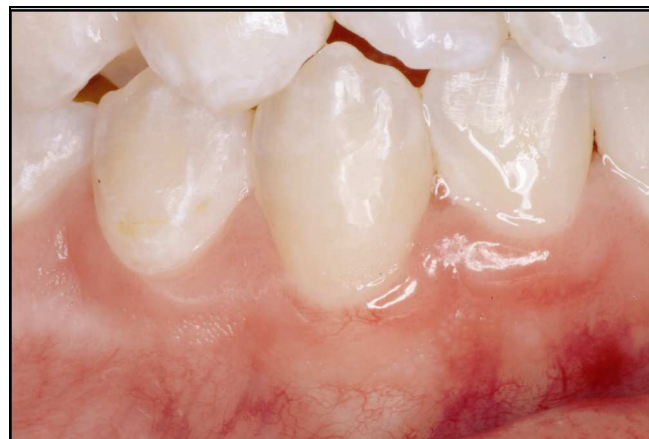**Abb. 9: Ansicht des Lächelns der Patientin nach einer Woche. Der Gesundheitszustand des Zahnfleisches hat sich verbessert.**



**Abb. 10: Kontrolltermin nach zwei Wochen. Das Zahnfleisch ist wieder gesund.**



**Abb. 11: Der Gesundheitszustand des Zahnfleisches hat sich nach zwei Wochen deutlich verbessert.**



**Abb. 12: Der Gesundheitszustand des Zahnfleisches ist nach zwei Wochen deutlich gebessert.**

Auf diese Weise kann der Zahnarzt durch naturgetreue Restaurationen Patienten zu einer verbesserten Mundgesundheit führen und ihnen Zeit für Heilungsprozesse und das Erlernen der nötigen Fähigkeiten für ihre persönliche Mundhygiene verschaffen.

### **Diskussion**

Die Pulverstrahltechnologie ist ein wirksames Verfahren, das der Zahnarzt einsetzen kann, um demineralisierten Schmelz und darunter liegendes kariöses Dentin zu entfernen. [14,15] Nach den Erfahrungen des Autors kann durch das Abstrahlen auch eine ideale Oberflächenkonditionierung und damit ausgezeichnete Verbundfestigkeitswerte an Dentin und Schmelz erreicht werden. In den verschiedenen, gegenwärtig auf dem Markt erhältlichen Pulverstrahlgeräten werden Aluminiumoxidpartikel und ein Wasserstrahl eingesetzt, um selektiv demineralisierten Schmelz und kariöses Dentin zu entfernen. Häufig können Zähne wie in dem zuvor beschriebenen adhäsiven Verfahren präpariert werden – ins-

besondere unter Verwendung des Wasserstrahls – ohne dass eine Lokalanästhesie erforderlich wird. Durch die simultane Zufuhr von Aluminiumoxidpartikeln und warmem Wasser wird die Streuung der Pulverpartikel auf ein Minimum beschränkt.

Das Mikrohybrid-Komposit (Venus, Heraeus Kulzer) wurde auf Grund seiner Fähigkeit zur Nachahmung der Farbwirkung und Transparenz angrenzender Zahnstrukturen als geeignetes Füllungsmaterial zum Ersatz der fehlenden Zahnschubstanz ausgewählt. Auch die physikalischen Eigenschaften (z.B. Bruchfestigkeit, Elastizitätsmodul, Verschleißfestigkeit) und Polierbarkeit der Mikrohybrid-Komposit machen sie zu geeigneten Materialien zur Versorgung solcher bereits beschriebenen Indikationsbereiche. [16,17] Die Verwendung von Einmaldosen oder PLT-Compulen für den einzelnen, mit einer Folienmatrize trockengelegten Zahn ermöglicht außerdem eine zielgenaue Platzierung des Komposits. Das Material kann in die von den einzelnen Matrizen gebildeten Hohlformen eingespritzt werden.

### **Schlussfolgerung**

Vorbeugende Zahnerhaltung ist das preiswerteste Mittel zur Zahnerhaltung. Vernachlässigung kann zu einer Reihe von Problemen führen, von oberflächlichen Schmelzflecken bis zu voll ausgeprägten kariösen Läsionen. Minimal-invasive Behandlungsmaßnahmen sollten nur nach vorhergehenden intensiven Präventivmaßnahmen durchgeführt werden. Im vorliegenden Fall unterzog sich die Patientin einer minimal-invasiven Behandlung, so dass gesunde Zahnschubstanz erhalten bleiben konnte. Diese Substanzschonung allein führt bereits zu besseren zukünftigen Behandlungsmöglichkeiten mit Hilfe weiter entwickelter Dentaltechnologie.

### **Hinweis**

*Der Autor erklärt, dass er am Verkauf von keinem der im Text erwähnten Produkte finanziell beteiligt ist.*

### **Literatur**

1. Kressin NR, Boehmer U, Nunn ME, Spiro A 3rd. Increased preventive practices lead to greater tooth retention. J Dent Res 2003;82(3):223-227.
2. Widstrom E. Prevention and dental health services. Oral Health Prev Dent 2004;2(Suppl1):255-258.
3. Greenwell L. Bleaching techniques in restorative dentistry: An Illustrated Guide. London, UK: Martin Dunitz, 2001:1-23.
4. Loesche WJ. Chemotherapy of dental plaque infections. Oral Sci Rev 1976;9:65-107.
5. Steinberg S. A paradigm shift for caries diagnosis and treatment - Part I: Diagnosis. J Pract Hygiene 2004;13(2):27-30.
6. Christensen GJ. The advantages of minimally invasive dentistry. J Am Dent Assoc 2005;136(11):1563-1565.
7. White JM, Eakle WS. Rationale and treatment approach in minimally invasive dentistry. J Am Dent Assoc 2000;131(9): 1250,1252.
8. Rainey JT. Understanding the applications of microdentistry. Compend Contin Educ Dent 2001;22(11A):1018-1025.
9. Brantley CF, Bader JD, Shugars DA, Nesbit SP. Does the cycle of reresoration lead to larger restorations? 1995;126(10): 1407-1413.
10. Lutz F, Krejci I, Besek M. Operative dentistry: The missing clinical standards. Pract Periodont Aesthet Dent 1997;9(5): 541-548.
11. Additional aids to the remineralization of tooth structure. In: Reynolds EC, Walsh LJ. Preservation and Restoration of Teeth. 2nd ed. 2005:111-118.
12. Manhart J, Mehl A, Schroeter R, et al. Bond strength of composite to dentin treated by air abrasion. Oper Dent 1999;24(4): 223-232.
13. Berry EA 3rd, Ward M. Bond strength of resin composite to airabraded enamel. Quintessence Int 1995;26(8):559-562.
14. Rosenberg SP. Air abrasion in the aesthetic restorative practice. Pract Periodontics Aesthet Dent 1999;11(7):843-844.
15. Bryant CL. The role of air abrasion in preventing and treating early pit and fissure caries. J Can Dent Assoc 1999;65(10); 566-569.
16. Okuda WH. Achieving optimal aesthetics for direct and indirect restorations with microhybrid composite resins. Pract Proced Aesthet Dent 2005;17(3):177-184.

17. Mitra SB, Wu D, Holmes BN. An application of nanotechnology in advanced dental materials. J Am Dent Assoc 2003; 134(10):1382-1390.

**Heraeus Kulzer GmbH**  
Grüner Weg 11  
63450 Hanau  
Phone 0800 43 72-522  
Fax 0800 43 72-329  
[info.dent@heraeus.com](mailto:info.dent@heraeus.com)  
[www.heraeus-kulzer.com](http://www.heraeus-kulzer.com)