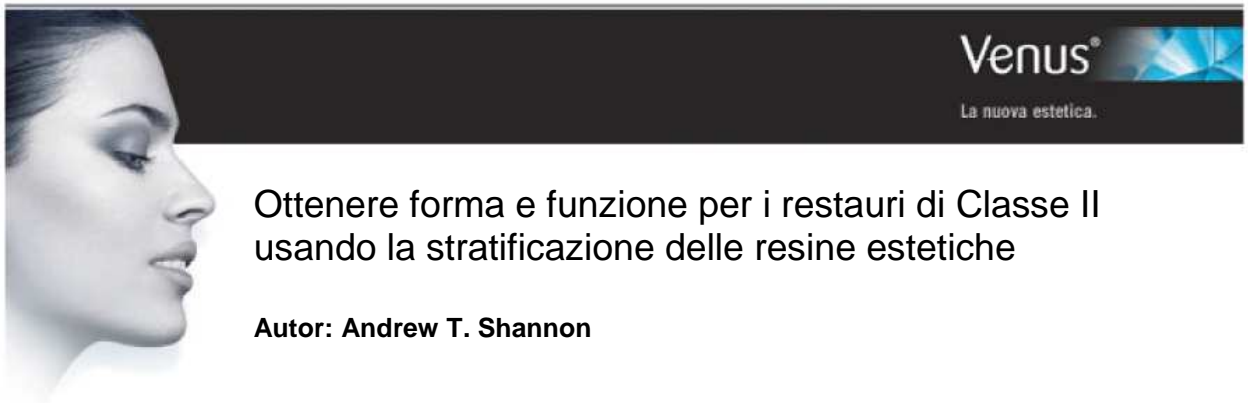

Ottenere forma e funzione per i restauri di Classe II usando la stratificazione delle resine estetiche

Autor: Andrew T. Shannon

[Prima pubblicazione: Pract Proced Aesthet Dent 2006;18(5):323-328]

Quando sono state perse le pareti prossimali dei denti posteriori può essere arduo riprodurre contorni tridimensionali appropriati. Questa presentazione dimostrerà gli elementi fondamentali richiesti per ottenere un successo prevedibile nella collocazione dei compositi posteriori diretti in queste sedi di Classe II. Questa sezione fornisce le chiavi per il successo nella collocazione dei materiali resinosi (ad es., tecnica adesiva, integrazione di forma e funzione, corrispondenza del colore). Nell'uso di compositi per restauri diretti, gli odontoiatri devono conoscere perfettamente la morfologia del dente e le tecniche corrette, delineate nel caso clinico, al fine di ottenere un restauro estetico accettabile.

Obiettivi formativi

Questo articolo tratta i restauri conservativi di Classe II nel dente posteriore usando una resina composita diretta. Leggendo questo articolo, il lettore dovrebbe:

- Realizzare quanto sia importante per l'odontoiatra avere una vasta conoscenza dei vari materiali da restauro, in modo da scegliere l'alternativa migliore.
- Familiarizzarsi con i risultati positivi che si possono ottenere usando una resina microibrida.

Parole chiave: polimerizzazione, microibrida, Classe II, contatto, posteriore

Il legame adesivo diretto in resina viene usato con crescente frequenza per restaurare in modo conservativo ed estetico i denti posteriori. Mentre questi denti venivano un tempo trattati con restauri in oro e amalgama, le moderne formulazioni in resina offrono oggi alternative accettabili che forniscono risultati estetici, oltre alla forma e alla funzione. La maggiore resistenza all'usura delle resine composite ha contribuito al loro successo nell'ambiente intraorale. Grazie a questi materiali si possono anche ottenere contatti prossimali precisi con la procedura clinica appropriata e gli strumenti corretti. Le bande per matrice segmentali, per esempio, forniscono facile collocazione, capacità di ripristinare più restauri prossimali in un determinato quadrante, e la possibilità di creare un contorno tridimensionale ideale. Queste bande vengono solitamente utilizzate con gli anelli di contatto, che applicano una pressione interprossimale per garantire contatti prossimali adeguati.

Tuttavia, la contrazione da polimerizzazione è rimasta una sfida clinica per i restauri diretti in composito. I design cavitari con alti C Factors tendono forse maggiormente agli stress da contrazione con i relativi effetti deleteri. La contrazione da polimerizzazione può essere attribuita alla perdita di adesione dalle pareti cavitarie, al dolore postoperatorio causato dalla deflessione cuspidale, o alla frattura dei prismi di smalto ai margini cavitario-superficiali. Gli stress da contrazione possono avere un effetto deleterio sull'adesivo dentale utilizzato, dato che le forze di legame immediatamente successive alla polimerizzazione e dopo 24 ore sono decisamente differenti. Queste forze sono direttamente correlate alle proprietà del materiale del prodotto resinoso e non sono controllabili dall'operatore. Sebbene gli odontoiatri abbiano indagato varie tecniche di fotoattivazione per cercare di alterare il tasso di polimerizzazione e minimizzare gli stress da contrazione, queste modalità di polimerizzazione alternative

non hanno dimostrato vantaggi apprezzabili negli studi recenti. Inoltre, è ancora dubbio se il grado di conversione venga compromesso quando le resine vengono fotoattivate con queste tecniche innovative.

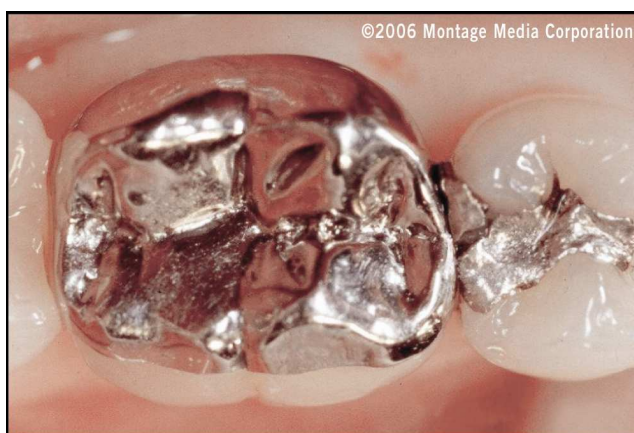

Figura 1. Vista occlusale preoperatoria della regione posteriore mascellare, in cui è fratturato il dente n.29 (45). Il restauro adiacente sul dente n.30 (46) è ancora funzionale.

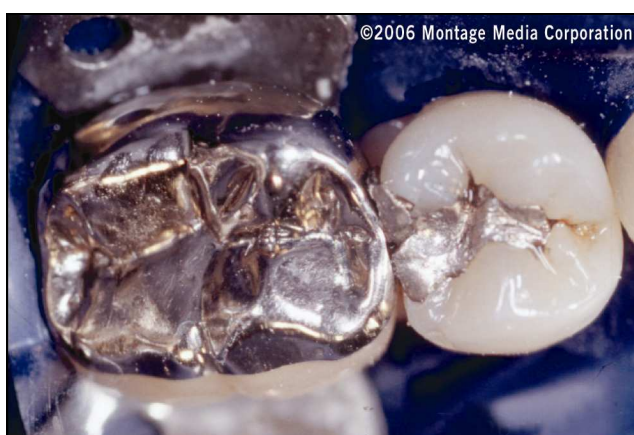

Figura 2. È stata posizionata una diga di gomma per ottenere l'isolamento del dente e garantire il controllo appropriato dell'umidità nel campo operatorio.

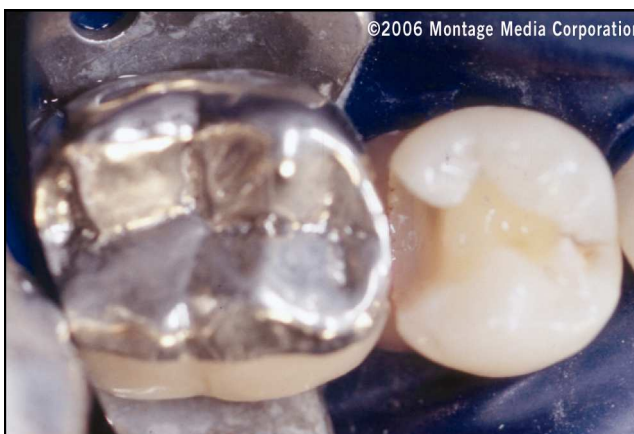

Figura 3. Preparazione conservativa del dente completata per il premolare. Si noti la mancanza di contatto fra il dente premolare e quello molare.

Sebbene soggetta a preoccupazioni correlate ai materiali stessi come ad esempio la contrazione da polimerizzazione e altre (ad es., conversione della resina, reticolazione molecolare), la longevità delle resine composite continua a migliorare come risultato della loro composizione. Le proprietà fisiche, tattili ed estetiche dei sistemi resinosi attuali permettono agli odontoiatri di fornire restauri che possono mimare strettamente la dentizione naturale. Le caratterizzazioni intrinseche della dentizione possono essere replicate attraverso l'uso di tecniche di stratificazione prevedibili. Grazie alla manipolazione clinica delle resine attuali, si possono oggi ottenere contatti anatomici precisi nelle preparazioni di Classe II, soprattutto quando utilizzate con matrici e bande sezionali appropriate.

Le resine microibride (ad es., Venus, Heraeus Kulzer, Armonk, NY; Premise, Kerr/Sybron, Orange, CA; Filtek Supreme, 3M Espe, St. Paul, MN; Esthet-X, Dentsply Caulk, Milford, DE) sono state sviluppate in risposta alla domanda crescente di durezza ed estetica. I compositi microibridi sono idonei per quasi tutti i restauri diretti anteriori e posteriori, poiché simulano efficacemente elementi naturali come fluorescenza, opalescenza, traslucidità e rifrazione della luce. Data il loro relativo breve tempo di utilizzo come materiali da restauro, ci vorrà ancora qualche tempo prima di poter valutare le loro prestazioni a lungo termine.

La seguente presentazione clinica delinea una procedura passo-passo per ottenere contatti prossimali appropriati nel restauro di Classe II, attraverso l'uso di un composito microibrido (Venus, Heraeus Kulzer, Armonk, NY) in una costruzione diretta in resina. L'autore ha selezionato questo prodotto per la manipolazione clinica e il risultato estetico forniti in questa regione posteriore.

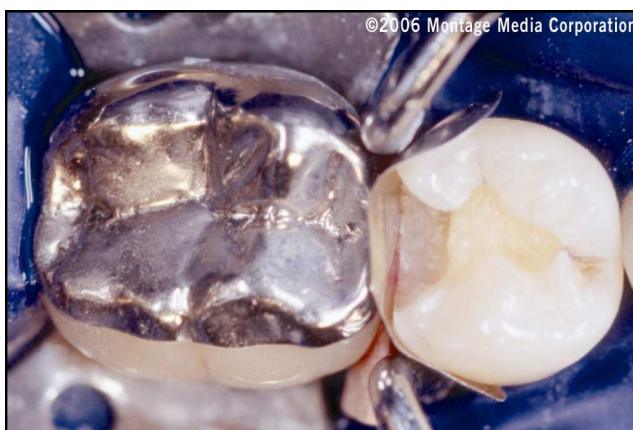

Figura 4. Vista occlusale della sede premolare dopo l'applicazione della matrice sezionale, del cuneo e dell'anello da contenzione.

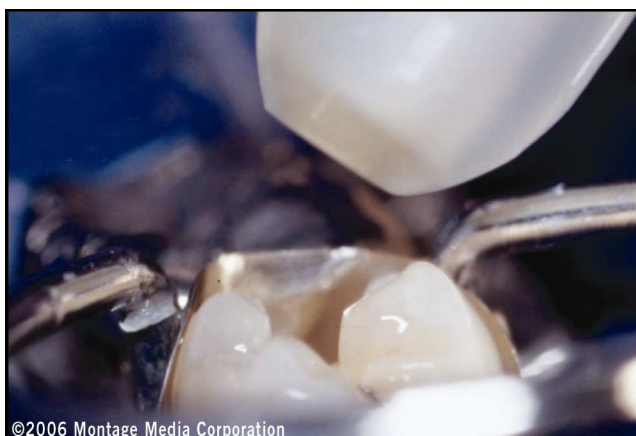

Figura 5. L'agente adesivo per dentina viene applicato in tre mani successive e quindi asciugato delicatamente con aria compressa.

Protocollo clinico

Presentazione e visita del paziente

Il passaggio iniziale nel protocollo di restauro è una visita clinica completa, eseguita per stabilire una diagnosi accurata delle condizioni cliniche del paziente. In questo caso, si trattava di un uomo di 35 anni, che presentava dolore alla regione mandibolare posteriore destra; l'esame radiografico e clinico ha stabilito la presenza di una frattura nel restauro in amalgama sul dente n.29 (45) (Figura 1). A questo punto, è bene esaminare con il paziente le alternative terapeutiche, per assicurare la sua comprensione delle condizioni cliniche e dell'ampia gamma di opzioni terapeutiche utilizzabili per ripristinare la dentizione in termini di salute, funzione ed estetica. Si presenta al paziente un piano di trattamento e una volta ricevuto il modulo di consenso firmato, si avvia il protocollo di restauro.

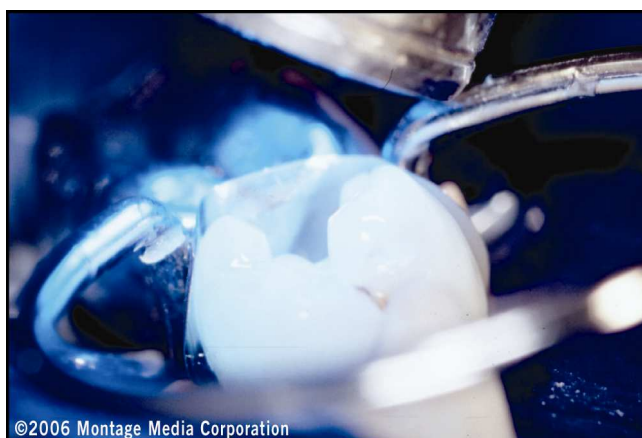


Figura 6. Dopo l'applicazione e l'asciugatura con aria compressa dell'adesivo, questo viene fotopolimerizzato.

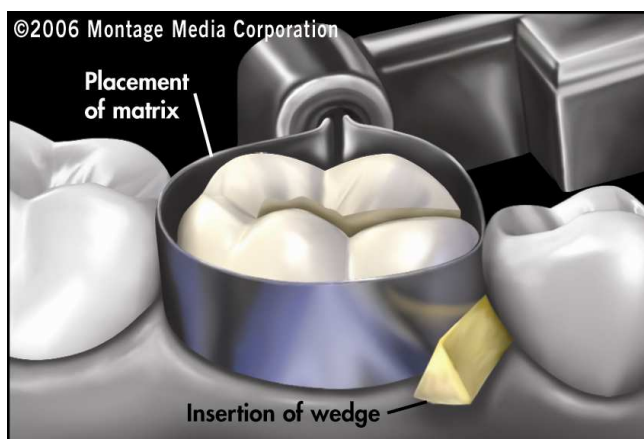


Figura 7. Le illustrazioni mostrano la collocazione raccomandata della matrice e del cuneo in relazione alla prevista stratificazione con resina di Classe II.

Design della preparazione e costruzione con resina

Prima di collocare la diga di gomma, è necessario stabilire la tonalità del dente e quindi selezionare di conseguenza le tonalità del composito. Ciò facilita un'accurata lettura che potrebbe essere altrimenti compromessa dalla disidratazione se l'odontoiatra effettuasse l'armonizzazione della tonalità dopo l'isolamento con diga di gomma. Il paziente viene quindi anestetizzato e si esegue l'isolamento del dente per garantire un controllo adeguato dell'umidità nel campo operatorio (Figura 2). Se è necessario ottenere un ottimale sigillo gengivale tra la diga di gomma e l'interfaccia tissutale, si può applicare a questo punto una resina flowable (ad es., Venus Flow, Heraeus Kulzer, Armonk, NY; Gradia Flow, GC America, Alsip, IL).

Si inizia quindi la preparazione del dente utilizzando una fresa al carburo (GW 330, SS White, Piscataway, NJ) per rimuovere il restauro in amalgama esistente. Si applica quindi alla superficie del dente una soluzione rivelatrice per carie in modo da garantire la rimozione dell'intera struttura dentale cariosa. La preparazione continua con una fresa al carburo usata a bassa velocità (cioè, meno di 800 giri/minuto). Non servono solchi di ritenzione o particolari design per gli attuali restauri adesivi, dato che le forze di legame facilitano una ritenzione prevedibile quando applicati a superfici dentali correttamente preparate e condizionate (Figura 3). Si creano quindi spigoli interni arrotondati per evitare la formazione di vuoti durante la collocazione del composito. In previsione della collocazione di una banda per matrice sezionale, è importante che l'odontoiatra accerti la discontinuità del contatto con il dente adiacente.

Per facilitare l'adattamento del composito microibrido, si colloca con un cuneo una banda per matrice sezionale contornata (es. Compositight, Garrison Dental Solutions, Spring Lake, MI), per il suo fissaggio al margine gengivale. Il cuneo sigillerà la matrice al margine cervicale, pur garantendo ai contorni della matrice un contatto appropriato con il dente adiacente. Usando uno strumento smusso, si verifica il contatto prossimale premendo sulla matrice; se il contatto è sufficiente, non dovrebbe muoversi.

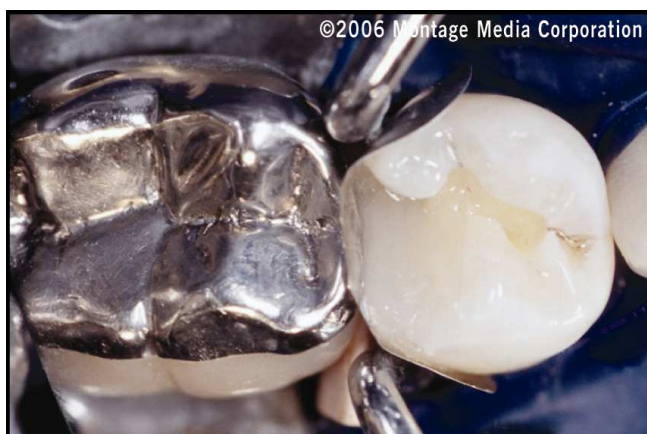

Figura 8. Lo strato iniziale di composita microibrido viene posizionato lungo lo spigolo mesio-buccale.

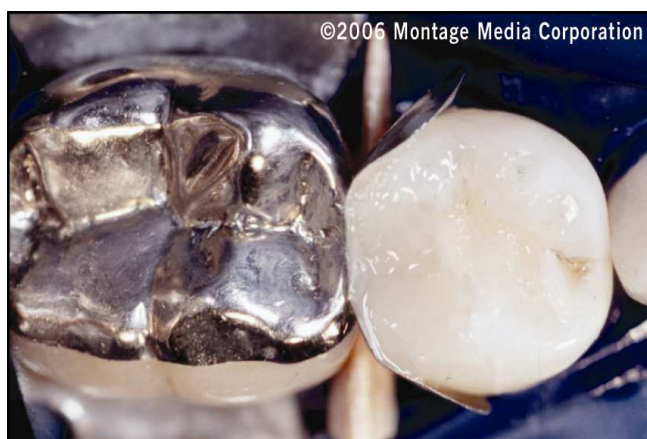


Figura 9. Si colloca quindi il composito microibrido (Venus, Heraeus Kulzer, Armonk, NY) lungo lo spigolo mesio-linguale.

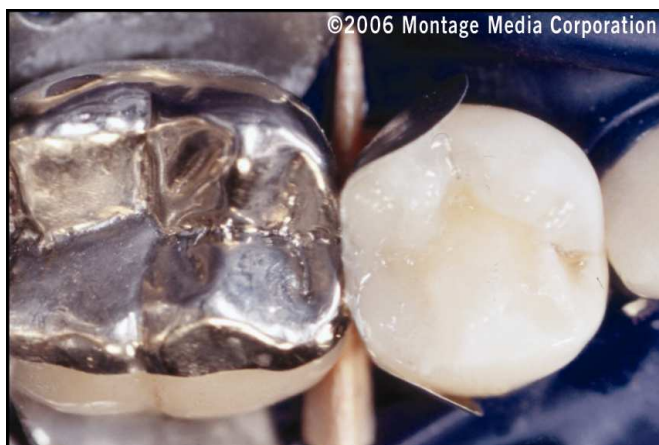

Figura 10. È stato applicato un incremento di composito con tonalità opaca che viene quindi contornato all'obliquità buccale del dente.

Una volta inseriti gli anelli da contenzione e quando la matrice curvata si avvicina ai contatti ideali (Figura 4), è possibile iniziare la procedura adesiva. Tradizionalmente, per preparare il dente al legame adesivo si usa la tecnica di mordenzatura totale (cioè, l'applicazione di acido fosforico su smalto e dentina per 15 e 10 secondi, rispettivamente).

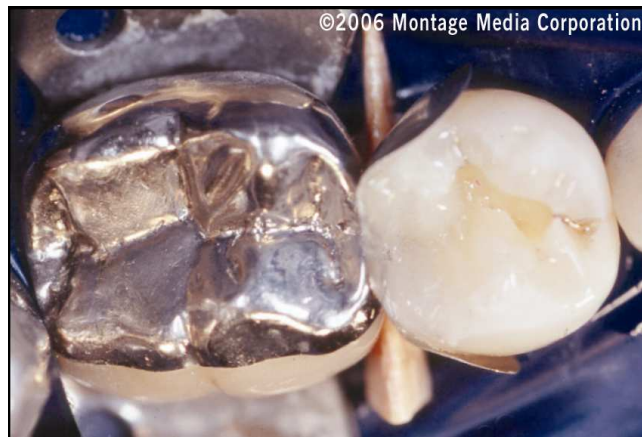

Figura 11. La resina composita (Venus, Heraeus Kulzer, Armonk, NY) viene applicata successivamente all'obliquità linguale del dente.

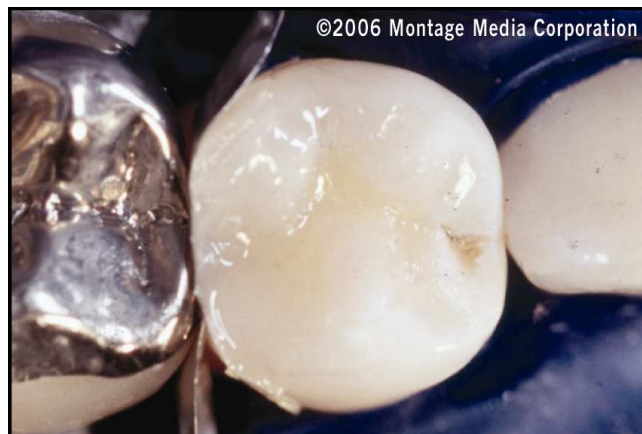

Figura 12. Vista oclusale del restauro dopo l'applicazione della tonalità corpo della resina microibrida.

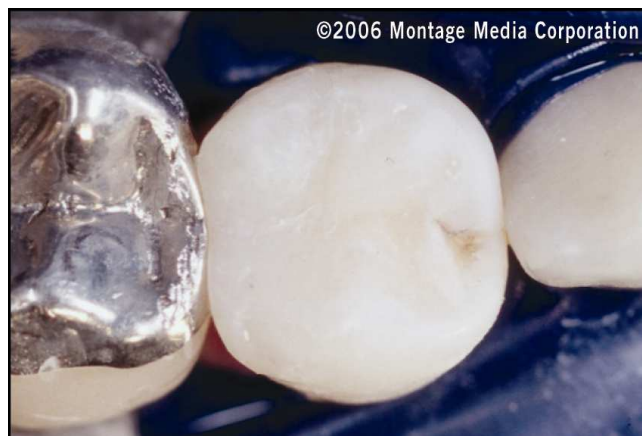

Figura 13. Vista della stratificazione in resina ultimata, prima di rimuovere la diga di gomma e completare la finitura e la lucidatura.

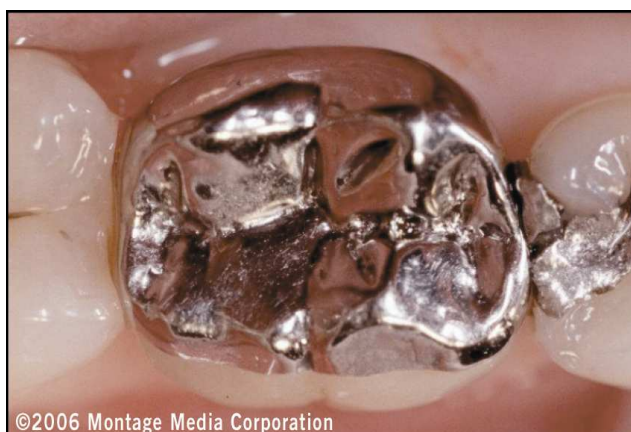

Figura 14. Vista preoperatoria del dente fratturato che dimostra la condizione preesistente del paziente.

Il dente viene quindi risciacquato e si applica un agente bagnante per reidratare il dente. Dato che i fasci di collagene della dentina possono collassare dopo la mordenzatura ed essiccazione del dente, si applica un agente riuidificante per aprire i tubuli dentinali e garantire una forza di legame appropriata. A discrezione dell'operatore, si possono anche usare materiali e procedure automordenzanti come alternative alla tecnica di mordenzatura totale. Dopo la procedura di mordenzatura totale, si applicano tre o più strati successivi di adesivo (ad es., Gluma Comfort Bond e Desensitizer, Heraeus Kulzer, Armonk, NY; OptiBond Solo Plus, Kerr/Sybron, Orange, CA), si asciuga con aria compressa per circa 5 secondi (Figura 5) e si fotopolimerizza per 20 secondi (Figura 6). In base alla profondità cavitaria, a questo punto l'odontoiatra può scegliere di collocare una resina flowable sull'intera superficie della cavità per agire come liner del restauro, e quindi tentare di minimizzare la contrazione da polimerizzazione nella fase di ricostruzione. Nella regione della scatola gengivale si depone uno strato sottile (cioè, meno di 1 mm di spessore) di composito flowable (ad es., Venus Flow, Heraeus Kulzer, Armonk NY; Gradia Flow, GC America, Alsip, IL). Grazie al suo spessore, è praticamente impossibile che la contrazione da polimerizzazione causi l'apertura di un margine in quest'area critica.

In passato, ciò rappresentava numerose cause d'insuccesso nei restauri in Classe II. È stato dimostrato (comunicazione personale, G. Kugel) che con incrementi inferiori a 2 mm di spessore, si ha una polimerizzazione monodimensionale che previene l'apertura indesiderata del margine. Questo strato di resina flowable andrebbe applicato e successivamente polimerizzato per 20 secondi. In questo modo, esso eliminerà ulteriormente i vuoti attorno agli spigoli interni della cavità di restauro, evitando ogni sottosquadro e levigando il margine cavitario-superficiale.

Il primo incremento di resina microibrida (Venus, Heraeus Kulzer, Armonk, NY) viene collocato in uno strato di circa 2 mm di spessore lungo lo spigolo mesio-buccale (Figure 7 e 8). Dato che il materiale viene modellato e contornato contro le pareti prossimali e la matrice, bisogna cercare di tenerlo a circa 0,5 mm dal margine linguale. Questo incremento di composito, e ognuno dei seguenti, viene polimerizzato per 20 secondi. Si affrontano quindi le aree cuspidali per restaurare le cavità e i solchi anatomici. Il processo di stratificazione si sposta sequenzialmente dall'area distale-linguale a quella distale, quindi all'area distale-buccale e infine alle superfici mesio-buccali (Figure 9-12).

Una volta applicata in modo incrementale la resina microibrida a ognuna delle aree cuspidali, la forma anatomica assume un aspetto naturale (Figura 13). Dopo la collocazione di tutti gli incrementi sul margine cavitario-superficiale, l'odontoiatra può ancora scegliere di posizionare uno strato di composito fluidificabile sulla stessa area per aiutare a eliminare ogni microspazio che può essersi sviluppato durante la stratificazione della resina. Una volta polimerizzato, ciò fornirà un'interfaccia dente/restauro più durevole. Se il paziente dovesse richiedere caratterizzazioni dentali naturali, è possibile effettuare la colorazione di cavità e fessure per ottenere gli effetti desiderati.

Usando pinze comuni o pinze di Howe, si rimuovono quindi l'anello di ritenzione, i cunei, e la banda per matrice. Si rimuove anche la diga di gomma, e si effettua la finitura del restauro con una serie di frese di finitura diamantate, in modo da creare l'anatomia finale del restauro di Classe II. La costruzione viene controllata radiograficamente per garantire l'assenza di fuoruscite che potrebbero influire negativamente sulla salute globale del dente e viene verificata l'occlusione. Il restauro definitivo in resina microibrida viene quindi levigato con una serie di frese al carburo (ad es., #7379 Carbide Finishing Bur, SS White, Piscataway, NJ; ET, Brasseler USA, Savannah, GA) per creare una lucentezza naturale gradevole che soddisfi sia il paziente, sia l'odontoiatra (Figure 14 e 15).

Conclusion

Quando si effettuano procedure dirette con resina, l'odontoiatra dovrebbe riconoscere che ogni tecnica è sensibile di per sé. Per fornire al paziente un risultato gradevole, durevole e stabile, è fondamentale conoscere i vari protocolli di applicazione diretta delle resine e i materiali coinvolti. Una volta padroneggiati, questi casi diventano semplicemente una serie di passaggi agevoli e prevedibili che possono essere ripetuti in caso di necessità. L'obiettivo di tutte le procedure di restauro è un risultato funzionale ed estetico. Imparando i necessari sistemi, gli odontoiatri possono raggiungere una tecnica confortevole per il restauro di tutte le classi di difetti.

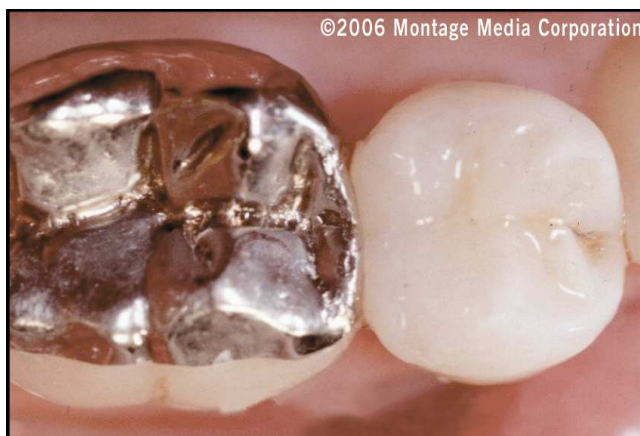

Figura 15. Vista occlusale postoperatoria del restauro definitivo che mostra il risultato estetico coronato da successo grazie al processo di stratificazione.

Letteratura

1. Roulet JF. Benefits and disadvantages of tooth-colored alternatives to amalgam. *J Dent* 1997;25(6):459-473.
2. Yap AU. Effectiveness of polymerization in composite restoratives claiming bulk placement: Impact of cavity depth and exposure time. *Oper Dent* 2000;25(2):113-120.
3. Condon JR, Ferracane JL. Assessing the effect of composite formulation on polymerization stress. *J Am Dent Assoc* 2000;131(4):497-503.
4. Feilzer AJ, De Gee AJ, Davidson CL. Setting stress in composite resin in relation to configuration of the restoration. *J Dent Res* 1987;66(11):1636-1639.
5. Terry DA. *Natural Aesthetics With Composite Resin*. Mahwah, NJ: Montage Media Corporation, 2004.
6. Retief DH, Denys FR. Adhesion to enamel and dentin. *Am J Dent* 1989;2(special):133-144.
7. Kanca J 3rd, Suh BI. Pulse activation: Reducing resin-based composite contraction stresses at the enamel cavosurface margins. *Amer J Dent* 1999;12(3):107-112.
8. Koran P, Kurschner R. Effect of sequential versus continuous irradiation of a light-cured resin composite on shrinkage, viscosity, adhesion, and degree of polymerization. *Am J Dent* 1998;11(1):17-22.
9. Mehl A, Hickel R, Kunzelmann KH. Physical properties and gap formation of light-cured composites with and without "softstart-polymerization." *J Dent* 1997;25(3-4):321-330.
10. Bouschlicher MR, Rueggeberg FA, Boyer DB. Effect of stepped light intensity on polymerization force and conversion in a photoactivated composite. *J Esthet Dent* 2000;12(1):23-32.
11. Friedl KH, Schmalz G, Hiller KA, Markl A. Marginal adaptation of Class V restorations with and without "softstart-polymerization." *Oper Dent* 2000;25(1):26-32.
12. Silikas N, Eliades G, Watts DC. Light intensity effects on resin composite degree of conversion and shrinkage strain. *Dent Mater* 2000;16(4):292-296.
13. Kidd EA, Joyston-Bechal S, Beighton D. The use of caries detector dye during cavity preparation: A microbiological assessment. *Brit Dent J* 1993;174(7):245-248.
14. Kanca J 3rd. Resin bonding to wet substrate. I. Bonding to dentin. *Quintessence Int* 1992;23(1):39-41.
15. Bertolotti R. Total etch – The rational dentin bonding protocol. *J Esthet Dent* 1991;3(1):1-6.
16. Kanca J 3rd. Resin bonding to wet substrate. II. Bonding to enamel. *Quintessence Int* 1992;23(9):625-627.
17. Fusayama T. Optimal cavity wall treatment for adhesive restorations. *J Esthet Dent* 1990;2(4):95-99.
18. Gwinnett AJ. Effect of cavity disinfection on bond strength to dentin. *J Esthet Dent* 1992;4(suppl):11-13.
19. Terry DA. Improving adhesion. Total-etch versus self-etch techniques. *Pract Proced Aesthet Dent* 2004;16(5):373-375.

20. Dickerson WG. A functional and aesthetic direct resin technique. *Prac Periodontics Aesthet Dent* 1991;3(7):43-47.
21. Fissore B, Nicholls JI, Yuodelis RA. Load fatigue of teeth restored by a dentin bonding agent and a posterior composite resin. *J Prosthet Dent* 1991;65(1):80-85.

Heraeus Kulzer S.r.l.
Via Console Flaminio 5/7
20134 Milano
Phone +39 02 210 0941
Fax +39 02 210 0942 83
heraeus.hki@heraeus.com
www.heraeuskulzer.it
www.heraeus-venus.com